

RETINITIS PIGMENTOSA

Putri Adji Sih Ning Tyas¹, Bambang Ali², M. Sabir³

¹Medical Doctor Profession Program Student, Faculty of Medicine, Tadulako University

²Department of ophthalmology, Anutapura Hospital Palu – Palu, INDONESIA, 94118

³Department of Basic Medicine and Biomedical Sciences, Microbiology, Faculty of Medicine, Tadulako University– Palu, INDONESIA, 94118

⁴Departement Infection and Traumatology, Faculty of Medicine, Tadulako University – Palu, INDONESIA, 94118

ABSTRACT

Background : *Retinitis pigmentosa (RP) is a congenital disorder that has symptoms with a decrease in progressive peripheral vision loss and night vision difficulties (nyctalopia) which over time causes loss of central vision. At present there is no effective treatment for retinitis pigmentosa.*

Case Report: *A 28-year-old female patient came to Department ophtalmology of Anutapura Hospital with complaints of decreased vision in both eyes which was felt for approximately 2 years. The decrease in vision is felt slowly. Initially the patient felt her eyes just blurred but over time the patient felt her vision was greatly decreased, especially towards the afternoon or in a dark place and often crashing into objects around him. The patient also complained that she could not see every object from the side.*

Conclusion: *Retinitis pigmentosa is a disease caused by a genetic defect in a specific protein that causes apoptosis or stem cell death in which decreases visual acuity. Retinitis pigmentosa is progressive so it has a poor prognosis of blindness. Management of retinitis pigmentosa is not currently a cure but only to inhibit the progression of the disease.*

Keywords: *Retinitis Pigmentosa(RP), Progeresive, Blindeness*

ABSTRAK

Latar Belakang: Retinitis pigmentosa (RP) merupakan kelainan bawaan yang mempunyai gejala dengan penurunan bahkan kehilangan penglihatan perifer secara progresif dan kesulitan penglihatan malam hari (nyctalopia) yang lama-kelamaan menyebabkan kehilangan penglihatan sentral. Saat ini belum ada tatalaksana efektif untuk retinitis pigmentosa.

Laporan Kasus: Pasien perempuan usia 28 tahun datang ke Poli Rumah Sakit Umum Anutapura Palu dengan keluhan penurunan penglihatan dikedua mata yang dirasakan sejak kurang lebih 2 tahun. Penurunan penglihatan dirasakan perlahan-lahan. Awalnya pasien merasakan matanya hanya kabur tetapi lama kelamaan pasien merasa penglihatannya sangat menurun terutama menjelang sore hari atau berada ditempat yang gelap dan sering menabrak benda disekitarnya. Pasien juga mengeluhkan tidak bisa melihat bayangan jika dari samping.

Kesimpulan: Retinitis pigmentosa merupakan suatu penyakit akibat adanya defek genetik pada protein spesifik yang menyebabkan apoptosis atau kematian sel batang sehingga menurunkan ketajaman penglihatan. Retinitis pigmentosa bersifat progresif sehingga memiliki prognosis yang buruk yaitu kebutaan. Tatalaksana dari retinitis pigmentosa saat ini bukan untuk mengobati tetapi hanya untuk menghambat progresivitas penyakit.

Kata Kunci : Retinitis Pigmentosa (RP), Progresif, Kebutuhan

PENDAHULUAN

Retinitis pigmentosa (RP) merupakan kelainan bawaan yang mempunyai gejala dengan penurunan bahkan kehilangan penglihatan perifer secara progresif dan kesulitan penglihatan malam hari (nyctalopia) yang lama-kelamaan menyebabkan kehilangan penglihatan sentral. Penelitian dalam bidang molekuler diketahui bahwa RP merupakan

kelainan pertumbuhan atau *dystrophy* pada epitel pigmen retina (RPE) *dystrophy* yang disebabkan cacat molekul lebih dari 40 gen yang berbeda untuk RP terisolasi dan lebih dari 50 gen yang berbeda untuk RP sindromik. (Ali, Rahman, Cao, & Yuan, 2017).

Retinitis Pigmentosa bukan suatu respon inflamasi, yang belum ditemukan menjadi penyebab utama dari kondisi ini.

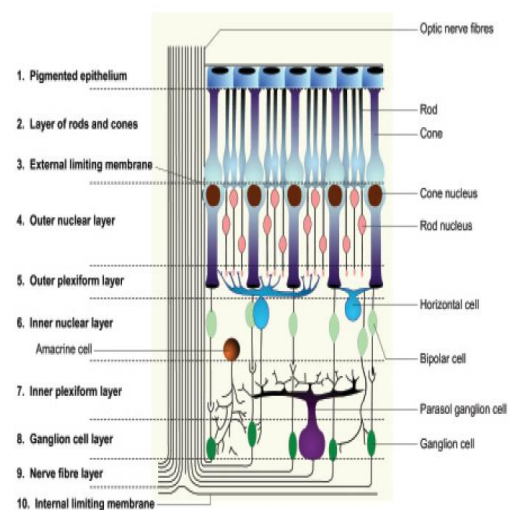
Retinitis Pigmentosa merupakan kelainan protein spesifik / cacat genetik. Hal ini menjadi penting dalam penentuan prognosis dan akan menjadi pertimbangan memungkinkan dokter untuk menggunakan pilihan terapi gen yang ditargetkan (Ali et al., 2017).

Gejala pada tahap awal sering muncul pada awal masa kanak-kanak. Sel batang pada retina (berperan dalam penglihatan pada malam hari) secara bertahap mengalami kemunduran sehingga penglihatan di ruang gelap atau penglihatan pada malam hari menurun. Kemudian terjadi kehilangan fungsi penglihatan tepi yang progresif dan bisa menyebabkan sampai kebutaan. Sedangkan stadium lanjut, terjadi penurunan fungsi penglihatan sentral (Parmeggiani et al., 2011).

PATOFISIOLOGI

Retina merupakan jaringan saraf berupa lembaran tipis semitransparan dan memiliki lebih dari satu lapis yang melapisi bagian dalam 2/3 posterior dinding bola mata. Retina melebar dari depan dan berada dekat dengan korpus siliaris dan berakhir di tepi ora serata. Sebagian besar retina dan epitelium pigmen retina mudah memiliki ruang hingga membentuk suatu ruang subretina yang terjadi pada ablasi retina. Retina memiliki ketebalan 0,12 mm pada ora serata dan 0,23 mm pada kutub posterior (Megaw & Hurd, 2018) Pada tengah kutub posterior terdapat makula yang memiliki *xanthophylls* (pigmen kuning).

Dalam makula terdapat fovea dimana terdapat fotoreseptor yang berfungsi untuk ketajaman penglihatan dan penglihatan warna. Di dalam fovea terdapat *foveal avascular zone*. Di tengah-tengah fovea foveola dengan diameter 0,35 dan di dalamnya tersusun padat sel kerucut yang berperan terhadap warna merah dan hijau dengan densitas mencapai 140.000 sel kerucut per millimeter persegi. Fovea sentralis hanya mengandung sel kerucut dan sel muller dan tidak ada sel batang. Semakin jauh dari fovea sentralis maka jumlah sel kerucut berkurang dan pada daerah perifer tidak ada lagi sel kerucut dan tergantikan sel batang dan mencapai densitas tertinggi yaitu 160.000 sel per millimeter persegi. Makula berwarna kuning karena akumulasi dari karotenoid teroksidasi khususnya lutein dan zeaxanthine di tengah makula. Karotenoid berfungsi sebagai antioksidan dan memfilter gelombang sinar biru yang berperan dalam retinitis solar (gamiero et al., 2018).



Gambar 3. Lapisan retina

Retinitis pigmentosa terjadi sebagai gangguan *isolated sporadic*, atau kelainan genetik *autosomal dominant (AD)*, *autosomal recessive(AR)*, atau *X-Linked recessive (XL)*. Bentuk terbanyak kelainan gen pada retinitis pigmentosa yaitu *autosomal recessive*, diikuti oleh autosom dominan. Sedangkan bentuk yang sedikit yaitu X-linked resesif(Zhang, 2016)

Mekanisme terjadinya retinitis pigmentosa adalah distrofi batang-kerucut (*rod-cone dystrophy*) dimana terjadi defek genetik yang menyebabkan kematian sel (apoptosis), terutama di fotoreseptor yaitu sel batang.Sel batang paling banyak ditemukan pada retina midperipheral, hilangnya sel di daerah ini cenderung menyebabkan kehilangan penglihatan perifer dan kehilangan penglihatan pada malam hari. Jarang terjadinya defek genetik akibat pengaruh fotoreseptor epitelium pigmen retina dan kerucut.Retinitis pigmentosa yang paling sering terjadi adalah*rod-cone dystrophy*(Hartong et al., 2006)

LAPORAN KASUS

Pasien perempuan usia 28 tahun datang ke Poli Rumah Sakit Umum Anutapura Palu dengan keluhan penurunan penglihatan dikedua mata yang dirasakan sejak kurang lebih 2 tahun. Penuruna penglihatan dirasakan perlahan-lahan. Awalnya pasien merasakan matanya hanya kabur tetapi lama kelamaan pasien merasa penglihatannya sangat menurun terutama

menjelang sore hari atau berada ditempat yang gelap dan sering menabrak benda disekitarnya. Pasien juga mengeluhkan tidak bisa melihat bayangan jika dari samping. Pasien tidak merasakan nyeri pada mata, merah dan berair.

RIWAYAT PASIEN

Pasien sering merasakan keluhan yang sama tetapi tidak berobat karena tidak memiliki biaya.Kakek, Ibu, dan kakak perempuan pasien juga mengalami keluhan yang sama dengan pasien dan sekarang sama sekali tidak melihat/ buta.

TEMUAN KLINIS

Keadaan Umum : Baik

Kesadaran : Kompos Mentis

Tanda Vital

- Tekanan Darah : 110/80 mmHg

- Nadi : 80x/menit

Status Oftalmologis

A. INSPEKSI	OD	OS
Visus	1/60	1/60
Palpebra	Edema (-) silia lengkap dan tumbuh teratur	Edema (-) silia lengkap dan tumbuh teratur
Apparatus Lakrimalis	Lakrimasi (-)	Lakrimasi (-)
Silia	Sekret (-)	Sekret (-)
Konjungtiva	Papil (-)folikel (-) hordeolum (-) kalazion (-)hiperemis (-) sekret(-)	Papil (-) folikel (-) hordeolum (-) kalazion (-)hiperemis (-) sekret(-)
Kornea	Jernih, ukuran dalam batas normal, edema (-) sikatrik (-)	Jernih, ukuran dalam batas normal, edema (-) sikatrik (-)
Bilik Mata Depan	Kedalaman normal, jernih	Kedalaman normal, jernih
Iris	Kripti (-) sinekia anterior (-) sinekia posterior (-)	Kripti (-) sinekia anterior (-) sinekia posterior (-)
Pupil	Bulat (+) Reflek cahaya langsung (+) Reflex cahaya tidak langsung (+)	Bulat (+) Reflek cahaya langsung (+) Reflex cahaya tidak langsung (+)
9. Lensa	Jernih	Jernih
10.Mekanisme muscular		
B.PALPASI - Tensi Okular - Nyeri Tekan - Massa Tumor - Glandula Pre aurikuler	Normal Tidak ada Tidak ada Normal	Normal Tidak ada Tidak ada Normal
C. Tonometri	Tidak dilakukan	Tidak dilakukan
D. Tes Buta Warna	Tidak dilakukan	Tidak dilakukan
E. Oftalmoskopi	Diskus optikus pucat (+)	Diskus optikus pucat (+)
F. Slit Lamp	Tidak dilakukan	Tidak dilakukan
G. Tes lapang Pandang	Lapang pandang perifer (-), Lapang pandang sentral (+)	Lapang pandang perifer (-), Lapang pandang sentral (+)

DISKUSI

Pasien ini didiagnosa dengan retinitis pigmentosa, berdasarkan anamnesis, pemeriksaan fisis dan pemeriksaan penunjang. Dari anamnesis di dapatkan penurunan penglihatan terutama

dimalam hari pada kedua mata. Mekanisme pasti dari degenerasi fotoreseptor belum diketahui, tetapi akhirnya dapat terjadi apoptosis degeneratif fotoreseptor batang dengan fotoreseptor kerucut pada tingkat yang lanjut. Retinitis pigmentosa dapat

respon terhadap fotoreseptor yang atrofi dengan proliferasi ke dalam retina. Sel-sel pigmen berkumpul disekitar pembuluh darah retina yang atrofi, yang dapat diketahui dengan fundus sebagai bentuk klasik "*bone spicule*". Sel batang pada retina (berperan dalam penglihatan pada malam hari) secara bertahap mengalami kemunduran sehingga penglihatan di ruang gelap atau penglihatan pada malam hari menurun. Retinitis pigmentosa merupakan sekelompok degenerasi retina hereditas yang ditandai oleh disfungsi progresif fotoreseptor dan disertai oleh hilangnya sel secara progresif dan akhirnya atrofi beberapa lapisan retina. Retinitis Pigmentosa merupakan gangguan retina yang menyebabkan hilangnya ketajaman penglihatan secara progresif, defek lapangan penglihatan terutama di malam hari (nyctalopia), dan kebutaan pada malam hari (*night blindness*). Perubahan pigmen retina hal ini adalah jenis perivaskular dan berbentuk seperti *bone spicules*. Pada awalnya perubahan ini ditemukan hanya pada bagian equatorial dan kemudian berlanjut ke bagian anterior dan posterior. (Chen et al., 2018)

Pada riwayat penyakit malam dalam keluarga pasien juga mengatakan bahwa kakek ibu dan kakak kandungnya juga mengalami hal yang sama, RP dapat diturunkan oleh semua kelainan genetik. Sekitar 20% dari RP autosomal dominan (ADRP), 20% adalah autosomal resesif

(ARRP), dan 10% adalah X terkait (XLRP), sedangkan 50%. Pada pemeriksaan funduskopi didapatkan diskus optikus pucat hal ini terjadi karena terjadi penurunan deposit pigmen di retina. Jalur akhir yang umum dalam retinitis pigmentosa biasanya kematian dari fotoreseptor batang yang menyebabkan hilangnya penglihatan. Sebagai batang yang paling padat ditemukan di retina midperipheral, hilangnya sel di daerah ini cenderung menyebabkan kehilangan penglihatan perifer dan kehilangan penglihatan pada malam hari. (Inui et al., 2014)

Tidak ada pengobatan medikamentosa yang spesifik untuk pada retinitis pigmentosa hal ini dikarenakan pengobatan yang diberikan hanya untuk menghambat progresivitas penyakit, pada pasien hanya diberikan vitamin untuk retina sebagai antioksidan. Penderita dianjurkan untuk berkunjung secara teratur kepada spesialis mata untuk memantau kelainan ini. Sebaiknya dilakukan secara teratur setiap 5 tahun termasuk untuk menguji lapangan pandang dan evaluasi electroretinogram. Selain itu, pemakaian kaca mata gelap untuk melindungi retina dari sinar ultraviolet bisa mempertahankan fungsi penglihatan. (Zhang, 2016)

KESIMPULAN

Retinitis pigmentosa merupakan suatu penyakit akibat adanya defek genetik pada protein spesifik yang menyebabkan apoptosis atau kematian sel batang sehingga

menurunkan ketajaman penglihatan. Retinitis pigmentosa bersifat progresif sehingga memiliki prognosis yang buruk yaitu kebutaan. Tatalaksana dari retinitis pigmentosa saat ini bukan untuk mengobati tetapi hanya untuk menghambat progresivitas penyakit.

REFERENSI

- Ali, M. U., Rahman, M. S. U., Cao, J., & Yuan, P. X. (2017). Genetic characterization and disease mechanism of retinitis pigmentosa; current scenario. *3 Biotech*, 7(4). <https://doi.org/10.1007/s13205-017-0878-3>
- Chen, X., Jiang, C., Yang, D., Sun, R., Wang, M., Sun, H., ... Zhao, C. (2018). CRB2 mutation causes autosomal recessive retinitis pigmentosa. *Experimental Eye Research*. <https://doi.org/10.1016/j.exer.2018.12.018>
- Gameiro, R. R., Jünemann, K., Herbig, A., Wolff, A., König, P., & Hoffmann, M. B. (2018). Natural visual behavior in individuals with peripheral visual-field loss. *Journal of Vision*, 18(12), 10. <https://doi.org/10.1167/18.12.10>
- Hartong, D. T., Berson, E. L., & Dryja, T. P. (2006). Retinitis pigmentosa. *The Lancet*, 368(9549), 1795–1809. [https://doi.org/10.1016/S0140-6736\(06\)69740-7](https://doi.org/10.1016/S0140-6736(06)69740-7)
- Inui, E., Oishi, A., Oishi, M., Ogino, K., Makiyama, Y., Gotoh, N., ... Yoshimura, N. (2014). Tomographic comparison of cone-rod and rod-cone retinal dystrophies. *Graefe's Archive for Clinical and Experimental Ophthalmology*, 52(7), 1065–1069. <https://doi.org/10.1007/s00417-014-2570-1>
- Megaw, R., & Hurd, T. W. (2018). Photoreceptor actin dysregulation in syndromic and non-syndromic retinitis pigmentosa. *Biochemical Society Transactions*, 46(6), 1463–1473. <https://doi.org/10.1042/BST20180138>
- Parmeggiani, F., Sorrentino, F., Ponzin, D., Barbaro, V., Ferrari, S., & Di Iorio, E. (2011). Retinitis Pigmentosa: Genes and Disease Mechanisms. *Current Genomics*, 12(4), 238–249. <https://doi.org/10.2174/138920211795860107>
- Zhang, Q. (2016). Retinitis Pigmentosa: Progress and Perspective. *Asia-Pacific Journal of Ophthalmology*, 5(4), 265–271. <https://doi.org/10.1097/APO.0000000000000227>