

Original Research Paper

## PENGARUH LAMA FIKSASI AWAL NBF (*NEUTRAL BUFFERED FORMALIN*) 10% TERHADAP MORFOLOGI SEL MESENKIM UTERUS DI LABORATORIUM SEDERHANA

Mawar Rahmi<sup>1</sup>, Gina Andyka Hutasoit<sup>2</sup>, Junjun Fitriani<sup>3</sup>, Amirah Basry<sup>4</sup>

<sup>1</sup>Program Studi Kedokteran, Fakultas Kedokteran, Universitas Tadulako

<sup>2</sup>Departemen Patologi Anatomi, Fakultas Kedokteran, Universitas Tadulako

<sup>3</sup>Departemen Farmakologi, Fakultas Kedokteran, Universitas Tadulako

<sup>4</sup>Departemen Anatomi, Fakultas Kedokteran, Universitas Tadulako

**Email Corresponding:**

[Mawarrahmi20@gmail.com](mailto:Mawarrahmi20@gmail.com)

**Page :** 1-8

**Kata Kunci :**

Fiksasi, NBF 10%, Sel Mesenkimal Uterus, Morfologi, Histopatologi, Durasi Fiksasi

**Keywords:**

*fixation, NBF 10%, uterine mesenchymal cells, morphology, histopathology, duration of fixation*

**Article History:**

*Received: 01-12-2025*

*Revised: 29-01-2026*

*Accepted: 04-03-2026*

**Published by:**

Tadulako University,  
Managed by Faculty of Medicine.  
**Email:** [tadulakomedika@gmail.com](mailto:tadulakomedika@gmail.com)  
**Address:**  
Jalan Soekarno Hatta Km. 9. City of Palu, Central Sulawesi, Indonesia

### ABSTRAK

Durasi fiksasi jaringan yang tidak optimal menyebabkan degradasi morfologi sel sehingga menurunkan kualitas preparat dan berpotensi mengurangi akurasi diagnosis histopatologi. Penelitian ini mengkaji pengaruh durasi fiksasi dengan 10% *Neutral Buffered Formalin* terhadap morfologi sel mesenkimal uterus. Tujuan penelitian ini adalah mengidentifikasi dan membandingkan karakteristik morfologi sel mesenkimal uterus setelah fiksasi *Neutral Buffered Formalin* 10% dengan durasi <2 minggu dan >2 minggu, serta menentukan durasi fiksasi optimal. Studi kuasi-eksperimental menggunakan 56 sampel jaringan leiomyoma uterus, dibagi menjadi dua kelompok berdasarkan durasi fiksasi (<2 minggu, n=28; >2 minggu, n=28). Sampel diproses menggunakan teknik histopatologi standar dengan pewarnaan H&E. Kualitas morfologi dinilai berdasarkan warna inti, sitoplasma, dan kejernihan membran sel (skor 1-6). Data dianalisis menggunakan statistik deskriptif dan uji Mann-Whitney U. Kelompok fiksasi <2 minggu menunjukkan skor morfologi rata-rata  $5,90 \pm 0,476$  (median 6), sedangkan kelompok >2 minggu memiliki skor  $4,54 \pm 1,071$  (median 5). Uji Mann-Whitney U menunjukkan perbedaan signifikan ( $p < 0,001$ ,  $r = 0,63$ ). Fiksasi singkat menghasilkan struktur serat otot polos, inti sel, dan sitoplasma yang lebih baik, sedangkan fiksasi lama menimbulkan inti piknotik dan sitoplasma lebih padat dengan kejernihan menurun. Durasi fiksasi *Neutral Buffered Formalin* 10% berpengaruh signifikan terhadap kualitas morfologi sel mesenkimal uterus, sehingga fiksasi kurang dari 2 minggu memberikan hasil yang lebih optimal dibandingkan fiksasi lebih dari 2 minggu dan menegaskan pentingnya penerapan protokol fiksasi yang tepat.

### ABSTRACT

*Suboptimal tissue fixation can degrade cellular morphology and reduce the accuracy of histopathological diagnosis. This study evaluated the effect of fixation duration using 10% Neutral Buffered Formalin on uterine mesenchymal cell morphology. A quasi-experimental design was conducted on 56 uterine leiomyoma tissue samples, divided into fixation durations of <2 weeks and >2 weeks (n=28 each). Samples were processed with standard histopathological techniques and H&E staining. Morphological quality was assessed based on nuclear and cytoplasmic staining and cell membrane clarity, and analyzed using the Mann-Whitney U test. The <2-week fixation group showed higher morphology scores ( $5.90 \pm 0.476$ ) than the >2-week group ( $4.54 \pm 1.071$ ), with a significant difference ( $p < 0.001$ ). Shorter fixation better preserved nuclear and cytoplasmic features, whereas prolonged fixation resulted in pyknotic nuclei and reduced clarity. In conclusion, fixation duration significantly influences uterine mesenchymal cell morphology, with fixation for less than 2 weeks providing more optimal histopathological quality.*

## PENDAHULUAN

Fiksasi jaringan merupakan tahap fundamental dalam proses histoteknik karena berfungsi mempertahankan integritas struktur seluler serta mencegah autolisis maupun dekomposisi akibat aktivitas enzimatis dan mikroba. Fiksasi bekerja dengan menstabilkan protein melalui pembentukan ikatan silang sehingga struktur sel dan jaringan tetap mendekati kondisi aslinya ketika diamati di bawah mikroskop. Neutral Buffered Formalin (NBF) 10% merupakan fiksatif standar emas yang paling banyak digunakan karena kemampuannya memberikan stabilitas morfologi jaringan dan kompatibilitas yang baik dengan pewarnaan histologis (Swari et al., 2023; Hardi et al., 2024).

Kualitas fiksasi tidak hanya ditentukan oleh jenis fiksatif, tetapi juga dipengaruhi oleh durasi fiksasi. Fiksasi yang terlalu singkat dapat menyebabkan jaringan tidak terpenetrasi formalin secara merata sehingga bagian dalam jaringan rentan mengalami autolisis. Sebaliknya, fiksasi yang terlalu lama dapat menimbulkan artefak berupa pengerasan jaringan, perubahan warna sitoplasma, granularitas berlebih, hingga hilangnya kejelasan membran sel akibat ikatan silang protein yang berlebihan (Muthiawati et al., 2023). Penelitian sebelumnya menunjukkan bahwa perpanjangan waktu fiksasi melebihi durasi ideal dapat menurunkan kualitas morfologi jaringan, termasuk penurunan intensitas warna dan kejelasan struktur sel (Agustin et al., 2021).

Dalam pemeriksaan mikroskopis, penilaian morfologi sel umumnya mencakup tiga komponen penting, yaitu penampilan inti, warna sitoplasma, dan kejelasan membran sel. Inti sel yang terfiksasi baik tampak basofilik homogen dengan kontur yang jelas, sedangkan sitoplasma yang optimal akan menunjukkan pewarnaan eosinofilik yang seragam. Membran sel yang tampak tegas menandakan stabilitas

struktural yang baik dan merupakan indikator penting dalam menilai kualitas fiksasi jaringan (Sumiwi et al., 2023). Ketiga parameter tersebut sangat sensitif terhadap perubahan durasi fiksasi sehingga durasi fiksasi yang tidak tepat dapat berpengaruh pada penurunan kualitas preparat.

Dalam penerapannya, variasi durasi fiksasi sering terjadi di laboratorium histologi, terutama ketika jaringan belum segera diproses akibat keterbatasan sumber daya, tingginya beban kerja, atau prosedur penyimpanan yang tidak terstandar. Pada beberapa kasus, jaringan dapat terendam dalam fiksatif selama lebih dari satu minggu bahkan beberapa minggu, sehingga meningkatkan kemungkinan terjadinya over-fixation (Salsabila et al., 2023). Durasi fiksasi yang terlalu panjang juga dapat memengaruhi teknik lanjutan seperti imunohistokimia dan analisis molekuler, yang sangat dipengaruhi oleh kondisi struktur protein dan antigen jaringan (Alkali et al., 2024).

Berbagai penelitian terdahulu mengenai pengaruh fiksasi telah dilakukan pada jaringan hepar, ginjal, dan ovarium, dan hasilnya menunjukkan bahwa durasi fiksasi memiliki dampak signifikan terhadap kualitas morfologi jaringan (Agustin et al., 2021; Salsabila et al., 2023; Alkali et al., 2024). Namun, penelitian yang secara khusus mengevaluasi pengaruh durasi fiksasi terhadap morfologi sel mesenkim uterus masih sangat terbatas, meskipun jaringan uterus merupakan salah satu sampel yang sering diperiksa dalam patologi ginekologi, terutama pada kasus mioma uteri, hiperplasia, dan kondisi lainnya.

Uterus merupakan organ reproduksi yang memiliki struktur histologis kompleks, terdiri atas endometrium, miometrium, dan perimetrium. Stroma uterus mengandung sel mesenkim yang berperan penting dalam regenerasi jaringan, diferensiasi seluler,

remodeling, serta menjaga homeostasis fisiologis uterus (Mescher, 2022). Selain itu, sel mesenkim uterus juga memiliki peran biologis signifikan dalam regulasi hormonal, perbaikan jaringan, serta terlibat dalam berbagai kondisi patologis seperti infertilitas dan pembentukan leiomioma (Bausyte et al., 2023; Li et al., 2024). Mengingat perannya yang penting, kualitas preservasi morfologi sel mesenkim sangat menentukan ketepatan interpretasi histopatologi pada jaringan uterus.

Dengan demikian, penelitian ini dilakukan untuk menganalisis pengaruh durasi fiksasi < 2 minggu dan > 2 minggu menggunakan NBF 10% terhadap morfologi sel mesenkim uterus. Parameter penilaian meliputi warna inti, warna sitoplasma, dan kejelasan membran sel. Hasil penelitian ini diharapkan dapat memberikan kontribusi dalam optimalisasi teknik fiksasi, peningkatan kualitas layanan laboratorium histologi, serta pemahaman yang lebih baik terkait pengaruh durasi fiksasi terhadap morfologi jaringan uterus.

## BAHAN DAN CARA

Penelitian ini merupakan penelitian kuasi-eksperimental dengan desain *post-test only control group* yang dilakukan pada bulan Juli–Agustus 2025 di Laboratorium Histologi dan Patologi Anatomi Fakultas Kedokteran Universitas Tadulako serta Laboratorium Histopatologi RSUD Undata. Sampel penelitian berupa blok parafin jaringan uterus dari pasien dengan diagnosis leiomioma yang diperoleh melalui teknik total sampling berdasarkan ketersediaan sampel tahun 2024–2025. Sebanyak 56 preparat histologi dari 14 pasien dibagi menjadi dua kelompok berdasarkan durasi fiksasi dalam *Neutral Buffered Formalin* (NBF) 10%, yaitu kelompok < 2 minggu (n = 28) dan > 2 minggu (n = 28). Setiap sampel diproses menggunakan prosedur histoteknik standar, dan dilakukan

pewarnaan Hematoksin-Eosin (HE). Penilaian morfologi sel mesenkim uterus dilakukan secara mikroskopik dengan parameter warna inti, warna sitoplasma, dan kejelasan membran sel menggunakan skala ordinal. Pengamatan ini dilakukan oleh 2 orang sesuai dengan parameter hasil yaitu mahasiswa sebagai peneliti didampingi dokter spesialis patologi anatomi dalam interpretasi hasil histopatologi.

Analisis data dilakukan secara deskriptif untuk melihat distribusi dan nilai tengah masing-masing kelompok, kemudian dilanjutkan dengan uji normalitas Kolmogorov–Smirnov. Karena data tidak berdistribusi normal, maka digunakan uji Mann–Whitney untuk menilai perbedaan skor morfologi antara dua kelompok durasi fiksasi dengan tingkat signifikansi  $p < 0,05$ . Interpretasi Skor morfologi meliputi : a. 6 sangat baik, b. 5 baik, c. 4 cukup baik, d. 3 cukup buruk, e. 2 buruk, f. 1 sangat buruk. Seluruh data dianalisis menggunakan perangkat lunak statistik. Desain penelitian, pemilihan sampel, serta seluruh prosedur analitik telah disesuaikan dengan kaidah penelitian histopatologi dan mempertimbangkan kontrol kualitas untuk memastikan konsistensi penilaian morfologi.

## HASIL

Sampel pada penelitian ini berjumlah 56 sampel yang diperoleh dari 14 pasien. Kelompok sampel penelitian ini dibagi menjadi 2 yaitu kelompok <2 minggu 28 sampel dan >2 minggu 28 sampel. Variabel pada penelitian ini adalah durasi fiksasi yang mempengaruhi kualitas hasil preparat penelitian.

Tabel 1 Distribusi Sampel Berdasarkan Lama Fiksasi

		N	%
Kelompok Perlakuan	<2 minggu	28	50.0
	>2 minggu	28	50.0
Total		56	100.0

Distribusi yang seimbang antara kedua kelompok menunjukkan bahwa penelitian ini memiliki dasar perbandingan yang adil (*balanced groups*). Dengan jumlah sampel yang sama, potensi bias akibat perbedaan jumlah sampel dapat diminimalkan, sehingga analisis perbandingan hasil (skor morfologi sel) lebih valid. Selain itu, pembagian kelompok ini juga sesuai dengan tujuan penelitian, yaitu untuk membandingkan kualitas morfologi sel mesenkim uterus berdasarkan perbedaan lama fiksasi. Dengan adanya pembagian yang seimbang, perbedaan yang ditemukan lebih dapat dihubungkan dengan faktor lama fiksasi, bukan karena perbedaan jumlah sampel antar kelompok.

Pada hasil analisis deskriptif menunjukkan bahwa terdapat perbedaan skor morfologi sel mesenkim uterus antara kelompok < 2 minggu dan > 2 minggu. Pada kelompok < 2 minggu, nilai rerata skor morfologi adalah 5,90 dengan median 6, nilai minimum 4 dan maksimum 6, serta standar deviasi 0,476. Hal ini menunjukkan bahwa sebagian besar sampel pada kelompok ini memiliki kualitas morfologi yang baik dan relatif homogen, karena hampir seluruh nilai berada pada rentang yang tinggi dan tidak jauh dari median. Sementara itu, pada kelompok > 2 minggu, rerata skor morfologi lebih rendah yaitu 4,54 dengan median 5, nilai minimum 3 dan maksimum 6, serta standar deviasi 1,071. Hal ini menggambarkan bahwa kualitas morfologi sel lebih bervariasi dan cenderung menurun pada kelompok dengan lama fiksasi lebih lama. Variasi data yang lebih besar pada kelompok ini menunjukkan adanya ketidakstabilan struktur sel akibat waktu fiksasi yang lebih panjang. Secara keseluruhan, hasil deskriptif ini mengindikasikan

bahwa fiksasi dengan durasi lebih singkat (< 2 minggu) mampu mempertahankan morfologi sel mesenkim uterus lebih baik dibandingkan fiksasi dengan durasi lebih lama (> 2 minggu).

Tahap selanjutnya adalah analisis bivariat guna mengevaluasi hubungan antara dua variabel, yaitu durasi fiksasi dan kualitas preparat penelitian. Data hasil skoring kualitas preparat akan diolah dalam aplikasi pengolahan data mulai dari uji normalitas menggunakan uji Kolmogorov-Smirnov sampel >50.

Tabel 2 Uji Normalitas Kolmogorov-Smirnov

**Tests of Normality**

kelompok	Kolmogorov-Smirnov <sup>a</sup>			
	Statistic	df	Sig.	
skor_morfologi	1	0,503	28	0,000
gi	2	0,227	28	0,001

Berdasarkan Tabel 2, hasil uji menunjukkan bahwa pada kelompok lama fiksasi < 2 minggu, diperoleh nilai Kolmogorov-Smirnov = 0,503;  $p < 0,001$ . Sementara pada kelompok lama fiksasi > 2 minggu, diperoleh nilai Kolmogorov-Smirnov = 0,227;  $p < 0,001$ . Karena seluruh nilai signifikansi ( $p$ ) pada uji < 0,05, maka dapat disimpulkan bahwa data skor morfologi sel mesenkim uterus pada kedua kelompok tidak berdistribusi normal. Berdasarkan hasil tersebut, analisis bivariat tidak dapat menggunakan uji parametrik (Independent t-test), sehingga dipilih uji non-parametrik Mann-Whitney untuk mengetahui perbedaan skor morfologi antara kedua kelompok.

Pada penelitian ini dilakukan uji Mann-Whitney untuk mengetahui perbedaan skor morfologi sel mesenkim uterus antara kelompok lama fiksasi < 2 minggu dan > 2 minggu.

Tabel 3 Hasil Uji Mann-Whitney

Variabel	P-Value	r
Hasil skor	<,001	0,63

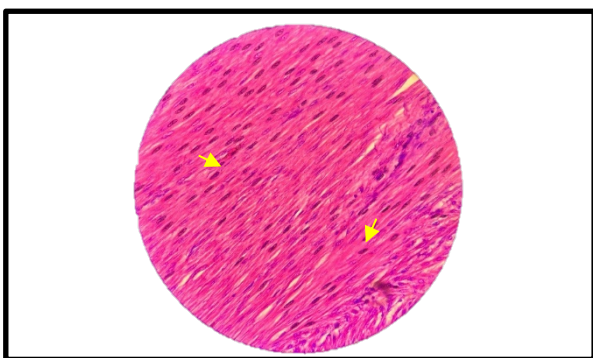
Berdasarkan Tabel 3, hasil uji Mann-Whitney diperoleh nilai  $p$ -value sebesar < 0,001 ( $p < 0,05$ ) dan nilai  $r$  sebesar 0,63. Hal ini

menunjukkan bahwa terdapat perbedaan yang sangat signifikan secara statistik antara kedua kelompok perlakuan terhadap hasil skor. Nilai  $r$  yang tinggi mengindikasikan bahwa perbedaan tersebut memiliki kekuatan efek yang besar, sehingga perlakuan yang diberikan memberikan pengaruh nyata terhadap variabel yang diteliti. Perbedaan rerata skor morfologi antara kedua kelompok mendukung hipotesis bahwa lama fiksasi berpengaruh terhadap kualitas struktur sel yang diamati di bawah mikroskop.

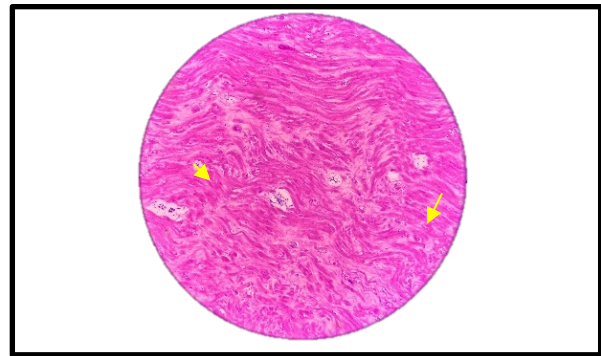
## PEMBAHASAN

Hasil penelitian menunjukkan bahwa durasi fiksasi dengan Neutral Buffered Formalin (NBF) 10% berpengaruh signifikan terhadap kualitas morfologi jaringan leiomioma uterus; kelompok dengan fiksasi < 2 minggu mempertahankan detail inti, sitoplasma, dan batas sel lebih baik dibandingkan kelompok > 2 minggu. Temuan ini konsisten dengan bukti bahwa parameter pra-analitik (termasuk lama fiksasi) memengaruhi baik kualitas histologis konvensional maupun reaktivitas antigenik untuk teknik imunohistokimia dan analisis molekuler (Alkali et al., 2024).

Gambar 4 Gambaran Preparat durasi fiksasi < 2 minggu



Gambar 5 Gambaran Preparat durasi fiksasi > 2 minggu



Gambar 4 Kelompok preparat memperlihatkan struktur jaringan otot polos yang sangat baik dan jelas. Serabut otot polos tampak tersusun paralel dan teratur, dengan inti sel berbentuk lonjong memanjang di tengah sel (ditunjuk panah kuning), tersusun sejajar dengan arah serabut. Batas antar serabut tampak jelas, tanpa adanya artefak atau perubahan bentuk yang signifikan. Pewarnaan hematoksilin dan eosin (H&E) tampak seimbang, di mana inti berwarna ungu kebiruan dan sitoplasma berwarna merah muda cerah. Gambar 5 pada preparat ini tampak serabut otot polos tersusun kurang homogen dengan pola bergelombang (*wavy appearance*). Inti sel masih dapat dikenali, tetapi beberapa tampak mengalami pengecilan (*pyknosis*) dan pewarnaan lebih pekat dibanding preparat sebelumnya (ditunjuk panah kuning). Sitoplasma tampak lebih padat dengan sedikit penurunan kejernihan antar serabut.

Secara mekanistik, formalin mengawetkan jaringan melalui pembentukan ikatan silang antara residu protein; proses ini diperlukan untuk menghentikan autolisis tetapi, bila berlangsung berlebihan, dapat menyebabkan over-crosslinking yang menurunkan penetrasi pewarna dan mengaburkan detail ultrastruktural sehingga menghasilkan artefak pengerutan atau penebalan sitoplasma (Koehler et al., 2024). Dalam studi eksperimental dan tinjauan terbaru ditemukan bahwa durasi fiksasi yang

diperpanjang meningkatkan variabilitas kualitas preparat antara kasus dan menurunkan konsistensi hasil pewarnaan H&E pada beberapa jaringan, khususnya jaringan dengan densitas sel tinggi seperti otot polos.

Selain itu, perubahan yang diinduksi oleh fiksasi panjang tidak hanya bersifat morfologis. Studi analitik menunjukkan bahwa *prolonged formalin exposure* dapat mengubah komposisi kimiawi/elemen jaringan dan memodifikasi parameter yang relevan untuk analisis molekuler, sehingga efek fiksasi berkepanjangan berdampak pada interpretasi laboratorium modern (Silva et al., 2024; Böckers et al., 2024). Temuan ini menjelaskan mengapa beberapa preparat pada studi ini, walaupun masih dapat diwarnai H&E, menunjukkan penurunan detail kromatin dan penurunan kemampuan deteksi antigen pada teknik lanjutan.

Perbandingan dengan literatur juga menunjukkan bahwa respons terhadap durasi fiksasi bersifat jaringan-spesifik. Beberapa jaringan (misalnya, trombus atau jaringan fibrotik) relatif tahan terhadap fiksasi panjang pada parameter H&E, tetapi organ dengan struktur kontraktif/konservatif seperti miometrium dapat lebih sensitif terhadap *over-fixation* sehingga menghasilkan perubahan penampilan mikroskopik seperti *pyknosis* dan pola serabut yang bergelombang—fenomena yang diamati pada kelompok > 2 minggu di penelitian ini (Ma et al., 2024). Oleh karena itu, rekomendasi praktik laboratorium harus mempertimbangkan karakteristik jaringan sampel saat menentukan durasi fiksasi optimal.

Secara praktis, hasil penelitian ini mendukung penegakan SOP fiksasi yang menekankan batas waktu pemrosesan (misalnya, pemrosesan dalam 24–48 jam bila memungkinkan) untuk meminimalkan artefak dan menjaga kualitas diagnostik. Namun penelitian ini juga membatasi generalisasi karena hanya menguji satu jenis fiksatif (NBF

10%) dan satu organ, penelitian selanjutnya disarankan menguji rentang durasi yang lebih terkontrol, berbagai ukuran jaringan, jenis fiksasi, organ lain, serta mengevaluasi efek pada analisis imunohistokimia dan molekuler sehingga rekomendasi waktu fiksasi dapat dipersonalisasi menurut tujuan diagnostik

## KESIMPULAN DAN SARAN

Penelitian ini membuktikan bahwa lama fiksasi dengan NBF 10% berpengaruh signifikan terhadap morfologi sel mesenkim uterus, ditunjukkan oleh hasil uji Mann–Whitney dengan  $p < 0,001$  dan  $r = 0,63$ , yang menggambarkan efek besar antar kelompok perlakuan. Preparat dengan fiksasi < 2 minggu menunjukkan kualitas morfologi lebih baik, dengan inti, sitoplasma, dan struktur jaringan yang lebih jelas, sedangkan fiksasi > 2 minggu menyebabkan penurunan kejernihan dan munculnya artefak. Dengan demikian, penentuan durasi fiksasi yang optimal sangat penting untuk memperoleh kualitas morfologi jaringan yang maksimal dalam pemeriksaan histopatologi. Disarankan agar penelitian selanjutnya menggunakan variasi waktu dan jenis fiksatif yang lebih luas serta mempertimbangkan analisis lanjutan seperti imunohistokimia untuk memperoleh hasil yang lebih mendalam. Hasil penelitian ini diharapkan dapat menjadi acuan bagi laboratorium histoteknik dalam menentukan waktu fiksasi optimal menggunakan NBF 10% untuk menjaga kualitas morfologi jaringan uterus.

## UCAPAN TERIMA KASIH

Penulis ingin mengucapkan terima kasih sebesar-besarnya kepada orang tua, teman-teman, serta dosen pembimbing yang telah membantu, membimbing, dan mengarahkan penulis hingga penelitian dan penyusunan laporan ini dapat diselesaikan dengan baik.

## DAFTAR PUSTAKA

1. Alkali IM, Colombo M, Rodak O, Nizanski W, Luvoni GC. Effect of fixatives and fixation period on morphology and immunohistochemistry of feline ovarian tissue. *Animals*. 2024;14(6):825. doi:10.3390/ani14060825.
2. Koehler JW, Miller AD, Rissi DR. Effects of autolysis and prolonged formalin fixation on histomorphology and immunohistochemistry of normal canine brain tissue: an experimental study. *J Vet Diagn Invest*. 2024;36:169-176. <https://pubmed.ncbi.nlm.nih.gov/38212877/>
3. Silva J, Ramos P, Duarte M, Caldas R. The impact of formalin fixation in the elemental content of tissues: implications for pathology and biomedical research. *Anal Cell Pathol (Amst)*. 2024;26(3):88-99. <https://www.sciencedirect.com/science/article/pii/S0026265X2400393X>
4. Böckers A, Mayer L, Jacobi S, et al. Predictive molecular pathology after prolonged fixation: implications for diagnostic accuracy. *Exp Mol Pathol*. 2024;137:104899. doi:10.1016/j.yexmp.2024.104899.
5. Ma W, Li X, Zhou H, Ren J. Differential effects of prolonged post-fixation on nuclear detail and cytoplasmic architecture in soft tissues. *Front Neuroanat*. 2024;18:1477973. <https://www.frontiersin.org/articles/10.3389/fnana.2024.1477973/full>
6. Salsabila Q, Durachim A, Wiryanti W, Rahmat M. Perbandingan kualitas hasil preparat histologi jaringan ginjal dengan fiksasi menggunakan Neutral Buffer Formalin 10% dan Etanol 50%. *J Kesehatan Siliwangi*. 2023;4(1):327-333. doi:10.34011/jks.v4i1.1489.
7. Agustin M. Profil mikroskopis jaringan hepar mencit (*Mus musculus*) yang difiksasi dengan Neutral Buffered Formalin (NBF 10%) dan Larutan Helly. *J Lab Medis*. 2021;3(2).<https://ejournal.poltekkes-smg.ac.id/ojs/index.php/JLM/article/download/8053/pdf>
8. Sumiwi YAA, Susilowati R, Purnomosari D, et al. *Buku Ajar Histologi*. Yogyakarta: Gadjah Mada University Press; 2023. <https://books.google.com>
9. Bausyte R, Vaigauskaite-Mazeikiene B, Borutinskaite V, et al. Human endometrium-derived mesenchymal stem/stromal cells application in endometrial-factor induced infertility. *Front Cell Dev Biol*. 2023;11:1227487. doi:10.3389/fcell.2023.1227487.
10. Mescher AL. *Junqueira's Basic Histology: Text and Atlas*. 16th ed. New York, NY: McGraw-Hill; 2021/2022. <https://accessmedicine.mhmedical.com/content.aspx?aid=1180379966>
11. Li T, Chan RWS, Li RHW, et al. Endometrial mesenchymal stromal/stem cells improve regeneration of injured endometrium in mice. *Biol Res*. 2024;57(1):6. doi:10.1186/s40659-024-00484-3.
12. Muthiawati S, Wiryanti W, Durachim A, Yuliansyah SM. Optimasi waktu dan suhu fiksasi spesimen terhadap kualitas preparat jaringan. *J Kesehatan Siliwangi*. 2023;4(1). doi:10.34011/jks.v4i1.1508.
13. Swari H, Vinola SS, Tia A, et al. Larutan fiksatif makromolekul pada sediaan histologis. *Berkala Ilmiah Biologi*. 2023. [https://sdm.repository.ugm.ac.id/karya\\_file/s/larutan-fiksatif-makromolekul-pada-sediaan-histologis-dcfcd07e645d245babe887e5e2daa016](https://sdm.repository.ugm.ac.id/karya_file/s/larutan-fiksatif-makromolekul-pada-sediaan-histologis-dcfcd07e645d245babe887e5e2daa016)
14. Hardi Z, Wiryanti W, Durachim A, Rahmat M. The effect of reusing formaldehyde fixative solution on the quality of histopathological slides and the amount of waste produced. *Curr Biomedicine*. 2024;2(2):71-83. doi:10.29244/currbiomed.2.2.71-83.